·临床报道·

模拟负重 CT 定位像下肢全长片在膝骨关节炎胫骨高位截骨术中的应用

郭浩山[1] 谢晓音[2] 刘晓之[1] 周占国[1] 安龙[1] 关涛[1] 杨久山[3△]

[摘要] **目的:**探讨模拟负重 CT 定位像下肢全长片在膝骨关节炎胫骨高位截骨术中的应用价值。**方法:**自 2017 年 5 月至 2022 年 1 月对 32 例内侧间室膝骨关节炎患者实施开放楔形胫骨高位截骨术(OWHTO)。男 18 例,女 14 例;年龄为 40～67 岁,平均为 56.6 岁;病程为 8～36 个月,平均为(15.31±4.43)个月。膝关节骨关节炎 Kellgren-Lawrence (K-L)分级Ⅱ级 9 例,Ⅲ级 23 例。美国特种外科医院(HSS)膝关节功能评分为(71.16±7.92)分,视觉模拟量表(VAS)评分为(5.65±1.75)分,术前利用模拟负重 CT 定位像获取双下肢全长片,测量胫骨近端内侧角(MPTA)为 82.32°±1.44°,股胫角(FTA)为 185.62°±5.97°。运用 Miniaci 法进行术前设计,预估术中畸形矫正角度 α,根据 Hernigou's 三角函数表估算截骨端撑开距离 h。术中通过 C 臂机透视监测下肢力线矫正至目标位置,对实际撑开距离 h' 进行记录,术后复查模拟负重 CT 定位像下肢全长片,测量术后胫骨近端内侧角及股胫角,并在随访时记录 VAS 评分及 HSS 膝关节功能评分,对疗效进行评价。**结果:**所有病例均获随访,随访时间为 6～60 个月,平均为 26 个月;术前预估截骨端撑开距离 h 为(10.85±2.17)mm,实际撑开距离 h' 为(11.31±2.59)mm,经配对样本 t 检验,两者差异无统计学意义($t=1.828$,$P=0.116$)。术后 2 周内复查胫骨近端内侧角为 89.57°±1.31°,股胫角为 172.98°±2.63°,经配对样本 t 检验,两者与术前差异均有统计学意义($P<0.05$)。末次随访 VAS 评分为(1.81±0.65)分,HSS 评分为(90.20±7.37)分,经配对样本 t 检验,两者与术前差异均有统计学意义($P<0.05$)。**结论:**利用模拟负重 CT 定位像下肢全长片开展的开放楔形胫骨高位截骨术,能够获得满意的临床疗效,疼痛和膝关节功能均得到明显改善。通过模拟负重 CT 定位像获得的下肢全长片,可以在开放楔形胫骨高位截骨术术前、术后对下肢力线进行较好的评价,并通过 Miniaci 法对畸形矫正程度进行较为准确的预测,降低下肢全长片对成像设备和拼接技术的要求,利于开放楔形胫骨高位截骨术技术在基层医院中的推广应用。

[关键词] 胫骨高位截骨术;下肢全长片;CT 定位像

[中图分类号] R684.3 [文献标志码] B [文章编号]1005-0205(2023)08-0054-05

DOI:10.20085/j.cnki.issn1005-0205.230811

Application of Simulated Weight-Bearing CT Topogram Full-Length Imaging of Lower Limbs in High Tibial Osteotomy of Knee Osteoarthritis

GUO Haoshan[1] *XIE Xiaoyin*[2] *LIU Xiaozhi*[1] *ZHOU Zhanguo*[1]
AN Long[1] *GUAN Tao*[1] *YANG Jiushan*[3△]

[1] Department of Orthopaedics, Liaocheng Hospital of Traditional Chinese Medicine, Liaocheng 252000, Shandong China;

[2] Medical Imaging Center, Liaocheng Veterans Hospital, Liaocheng 252000, Shandong China;

[3] Department of Orthopedics for Sports Injuries, Affiliated Hospital of Shandong University of Traditional Chinese Medicine, Jinan 250014, China.

Abstract **Objective:** To investigate the application value of simulated weight-bearing CT topogram full-length imaging of lower limbs in high tibial osteotomy (HTO) for knee osteoarthritis (KOA). **Methods:** A total of 32 patients with

基金项目:山东省中医药科技项目(2021Q011)
聊城市重点研发计划政策引导类项目(2022YDSF66)

[1] 聊城市中医医院骨科(山东 聊城,252000)
[2] 聊城市退役军人医院医学影像中心
[3] 山东中医药大学附属医院运动损伤骨科
△通信作者 E-mail:ghs2614264@126.com

medial compartment KOA underwent open wedge high tibial osteotomy (OWHTO) from May 2017 to January 2022. The patients' demographics and preoperative parameters, including Kellgren-Lawrence grade, hospital for special surgery (HSS) knee function score, visual analogue scale (VAS) score, medial proximal tibial angle (MPTA), and femoral-tibial angle (FTA), were recorded. Preoperative design was performed using the Miniaci method, and intraoperative deformity correction angle (α) and distraction distance (h) were estimated. C-arm fluoroscopy was used during the operation for alignment monitoring. Simulated weight-bearing CT topogram full-length imaging of lower limbs was conducted postoperatively to measure MPTA and FTA. VAS score and HSS knee function score were assessed during follow-up to evaluate efficacy. **Results**: All patients were followed up for an average of 26 months (range: 6－60 months). The estimated and actual distraction distances (h') showed no significant difference ($P=0.116$). Postoperative MPTA (89.57°±1.31°) and FTA (172.98°±2.63°) were significantly different compared to preoperative values ($P<0.05$). At the last follow-up, the VAS score was (1.81±0.65) points and the HSS knee function score was (90.20±7.37) points, both showing significant improvement compared to preoperative scores ($P<0.05$). **Conclusion**: Open wedge high tibial osteotomy (OWHTO) with simulated weight-bearing CT topogram full-length imaging of lower limbs demonstrates satisfactory clinical efficacy, resulting in significant pain relief and improvement in knee joint function. This imaging technique enables accurate evaluation of lower limb alignment before and after high tibial osteotomy (HTO) and enhances the prediction of deformity correction. It reduces the requirements for imaging equipment and splicing technology, making it suitable for implementation in primary hospitals, thus facilitating the promotion of open wedge high tibial osteotomy (OWHTO) technology.

Keywords: high tibial osteotomy; full length imaging of lower limbs; CT topogram

随着对膝骨关节炎(Knee Osteoarthritis,KOA)发病机制研究的不断深入,越来越多的研究者认识到力线异常是引起膝关节退变的重要原因,针对改善力线的保膝疗法近年来备受推崇。对于存在关节外畸形的早中期膝骨关节炎患者,采用膝关节周围截骨术矫正下肢力线,可以调整关节内应力分布,延缓膝骨关节炎进程。下肢全长片在对膝关节畸形和手术效果的评判以及手术计划的实施中具有重要价值,目前多数医院的下肢全长片主要通过普通髋、膝、踝 X 线片拼接法或一体成像 X 线机获取,存在拼接误差大、拼接技术及成像设备要求高等不利因素,导致相当数量的医院无法获得下肢全长片,从而制约了膝关节周围截骨术在广大基层医院中的开展。近年来随着我国医疗质量的整体提升,CT 已在各级医院广泛普及,定位像(Topogram)是 CT 的基本功能,通过 CT 定位像也可以获得下肢全长片。笔者自 2017 年 5 月至 2022 年 1 月参考模拟负重 CT 定位像下肢全长片对 32 例内侧间室膝骨关节炎的患者实施开放楔形胫骨高位截骨术(Open Wedge High Tibial Osteotomy,OWHTO),获得满意效果,现报告如下。

1 临床资料

1.1 一般资料

本项目经聊城市中医医院伦理委员会批准,所有患者均知晓研究程序并签署知情同意书。本组膝骨关节炎病例共 32 例,其中男 18 例,女 14 例;年龄为40～67 岁,平均为 56.6 岁。病程为 8～36 个月,平均为(15.31±4.43)个月。左侧 17 例,右侧 15 例。膝骨关节炎 Kellgren-Lawrence (K-L)分级Ⅱ级 9 例,Ⅲ级 23 例。术前美国特种外科医院(HSS)膝关节功能评分为 61～79 分,平均为(71.16±7.92)分,膝关节疼痛视觉模拟(VAS)评分为 4～9 分,平均为(5.65±1.75)分。所有患者术前利用模拟负重 CT 定位像获取双下肢全长片,测量胫骨近端内侧角(MPTA)为 80°～84°,平均为 82.32°±1.44°,股胫角(FTA)为 180°～190°,平均为 185.62°±5.97°。

1.2 诊断标准

参照骨关节炎诊治指南(2007 年版)中关于膝骨关节炎的诊断标准。

1.3 纳入标准

1)符合上述诊断标准;2)临床表现为内侧间室病变,膝关节内侧间隙变窄(X 线片显示);3)年龄为40～70 岁;4)Kellgren-Lawrence 分级为Ⅱ、Ⅲ级;5)保守治疗效果不满意;6)患者同意接受本研究并签署知情同意书。

1.4 排除标准

1)患有严重的心、肺、肝、肾、脑及血液系统疾病等,不能耐受手术者;2)存在膝外侧间室病变、疼痛者;3)妊娠期妇女;4)手术部位皮肤存在活动性感染者。

2 方法

2.1 操作及手术方法

术前使用美国 GE Discovery CT 在模拟负重下对患者双下肢全长进行冠状位定位像扫描,扫描范围至少包括髋关节间隙上方 1 cm 至踝关节间隙下方1 cm,扫描参数如下:进床方向为 Feet First,患者姿势为 Supine,扫描类型为 Scout,起始位置为 S600.00,结束位置为 I600,电压为 80 kV,管电流为 10 mA,定位角

度为 0°，窗宽/窗位为 500/50。将一块踏板固定于检查床上，嘱患者先适度屈膝，双足与踏板接触，再用力蹬踩踏板并伸直膝关节来模拟负重，维持髌骨朝向正前方。开始扫描，生成双下肢定位像，数据传入工作站，利用测量软件标注下肢力线 a，采用 Miniaci 法对图像进行术前设计，设定目标力线 a'，确定合页 H，测量矫正角度 α 及截骨线长度 b，根据 Hernigou's 三角函数表得到相应的开放高度 h。排除手术禁忌证后实施开放楔形胫骨高位截骨术，仰卧位，取膝下前内侧纵行切口，长约 6～8 cm，切开皮肤、皮下组织、深筋膜，剥离内侧副韧带浅层，于鹅足上缘向腓骨小头方向平行置入两枚 2.5 mm 导针标记截骨位置和方向，术中经透视确认截骨线开口位置和合页位置与术前设计一致，并测量实际截骨线长度 b'（保留 10 mm 合页，锯片进入深度为 $b'-10$ mm），贴导针下缘以摆锯横行截骨至既定深度，于胫骨结节后 1.5 cm 处与冠状面呈 110° 斜行截骨，叠层骨刀撑开，尽量保留胫骨外侧骨性合页完整性。先参考术前设计中的开放高度 h 缓慢撑开截骨端，将患肢摆放于旋转中立位，髌骨朝向正前，C 臂机透视髋、膝、踝正位片验证下肢冠状位力线，必要时进一步调整撑开距离，使力线杆通过股骨头中心、胫骨平台目标点、踝关节中心，游标卡尺测量实际开放高度 h'，以胫骨近端内侧 T 型截骨板固定截骨远近端。切口内放置引流管 1 枚，冲洗缝合，术毕。

2.2 术后处理

麻醉恢复后指导患者在床上进行股四头肌等长收缩功能锻炼及踝、膝、髋关节主被动屈伸活动，术后 24 h内拔除引流管，拔管后指导患者拄拐下床活动，4 周内患肢逐渐增加负重，4 周后可以完全负重，6 周后弃拐。术后 2 周内复查膝关节正侧位 X 线片及模拟负重 CT 定位像下肢全长片。

2.3 评价指标

记录术前设计时预估的撑开距离 h 以及术中实际测得的撑开距离 h'，记录术前及末次随访时膝关节 VAS 评分和 HSS 评分，并分别于术前和术后通过下肢全长片测量股胫角、胫骨近端内侧角，将上述长度、评分和角度作为评价指标。

2.4 统计学方法

利用 SPSS 21.0 进行统计学分析，计量资料用 $\bar{x}\pm s$ 形式表示，术前设计和术中实际的截骨线长度和撑开距离、手术前后膝关节 HSS 评分、VAS 评分、股胫角、胫骨近端内侧角的比较选用配对样本 t 检验，检验水准 α 值取双侧 0.05。

3 结果

所有患者均获得随访，随访时间为 6～60 个月，平均为 26 个月。有 2 例术中出现 Takeuchi Ⅰ型合页骨折[1]，术后 6 周拍片复查时显示骨折愈合。所有病例切口均一期愈合，未出现感染、内固定物断裂等并发症。术前预估截骨端撑开距离 h 为 7～15 mm，平均为 (10.85±2.17)mm，术中实际撑开距离 h' 为 7～17 mm，平均为(11.31±2.59)mm，经配对样本 t 检验，两者差异无统计学意义($t=1.828$，$P=0.116$)。术后 2 周内复查胫骨近端内侧角为 88°～92°，平均为 89.57°±1.31°，股胫角为 170°～176°，平均为172.98°±2.63°。末次随访时 VAS 评分为 0～3 分，平均为(1.81±0.65)分，HSS 评分为 82～95 分，平均为(90.20±7.37)分。经配对样本 t 检验，术前与术后 2 周内胫骨近端内侧角、股胫角差异有统计学意义($P<0.05$)，术前与末次随访时 VAS、HSS 评分差异有统计学意义($P<0.05$)。典型病例影像资料见图1－图 3。

表 1 开放楔形胫骨高位截骨术手术前后相关指标比较($\bar{x}\pm s$)

时间	例数/例	撑开距离/mm	股胫角/(°)	胫骨近端内侧角/(°)	VAS 评分/分	HSS 评分/分
术前	32	10.85±2.17	185.62±5.97	82.32±1.44	5.65±1.75	71.16±7.92
术后(中)	32	11.31±2.59	172.98±2.63	89.57±1.31	1.81±0.65	90.20±7.37
t		1.828	13.326	9.275	21.144	16.927
P		0.116	0.018	0.020	0.001	0.007

4 讨论

4.1 CT 定位像下肢全长片的优势

胫骨高位截骨术若想获得成功，主要依赖于以下几个方面：恰当的适应证选择、完善的术前设计、良好的手术技术、坚强的固定材料以及科学的康复方案等。对于胫骨高位截骨术的术前设计，一般采取 Miniaci 法[2]，术前需要获得下肢全长 X 线片。对于下肢全长片的获得方法，目前主要有拼接法[3-7]和一体成像法[8-12]等。由于胶片规格及成像设备和技术的限制，普通 X 线机无法一次性获得下肢全长摄影，需要通过拼接法来实现，分别以髋、膝、踝关节为中心拍摄三张正位 X 线片，通过手工拼接或 Photoshop、CAD 等软件拼接加工而获得下肢全长片，由于需要多次拍摄，拍摄时间较长，患者下肢容易出现移动，影响拍摄准确性，并且在拼接过程中不可避免出现误差，因此，通过拼接法制作而成的下肢全长片存在较多产生误差的环节，准确性难以保证。一体成像技术可以一次性获得下肢全长摄影，操作时间短，患者肢体移动产生误差的可能性被降低，且消除了拼接过程中产生的误差，具有更加精确的成像效果。但目前常用的X线片一体成

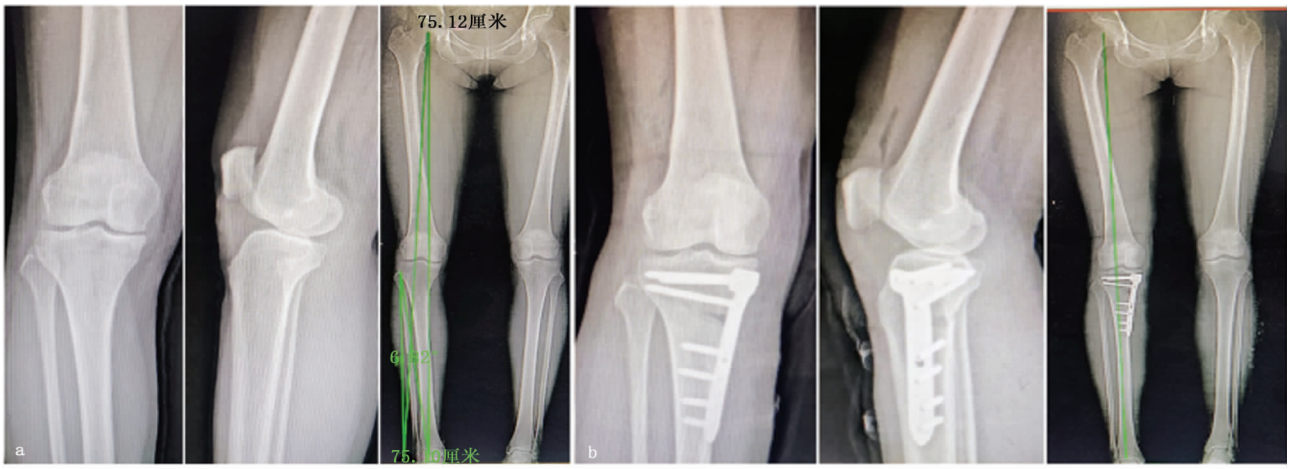

(a) 术前负重位正侧位X线片显示为右膝内侧关节间隙变窄，模拟负重CT定位像下肢全长片显示右下肢力线通过内侧间室；(b) 术后负重位正侧位X线片显示内固定物位置良好，模拟负重CT定位像下肢全长片显示右下肢力线转移至外侧髁间嵴高点位置

图 1 患者 1，女，56 岁，右膝前内侧疼痛 11 个月，诊断为“右膝内侧间室骨关节炎”，Kellgren-Lawrence 分级为Ⅱ级，行开放楔形胫骨高位截骨术，术前利用模拟负重 CT 定位像下肢全长片测量右侧胫骨近端内侧角为 83°，股胫角为 181°，矫正角度 $\alpha=7°$，实际截骨线长度为 55 mm，根据 Hernigou's 三角函数表换算开放高度为 7 mm，术中实际开放高度为 7 mm，术后测量胫骨近端内侧角为 90°，股胫角为 173°，术后力线转移至胫骨平台外侧髁间嵴顶点位置

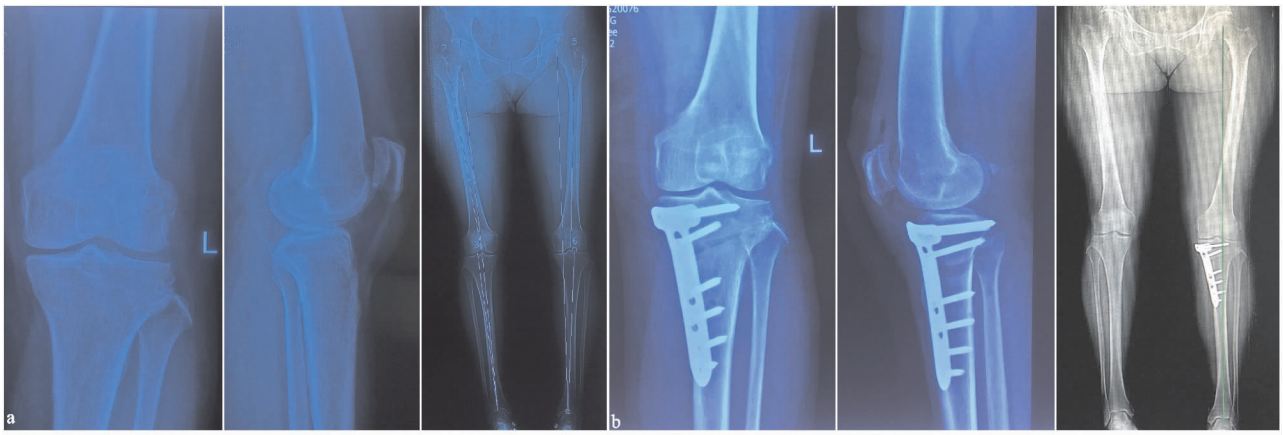

(a) 术前负重位正侧位X线片显示为左膝内侧关节间隙变窄，模拟负重CT定位像下肢全长片显示左下肢力线通过内侧间室；(b) 术后负重位正侧位X线片显示内固定物位置良好，模拟负重CT定位像下肢全长片显示左下肢力线转移至外侧髁间嵴高点位置

图 2 患者 2，女，54 岁，左膝前内侧疼痛 12 个月，诊断为“左膝内侧间室骨关节炎”，Kellgren-Lawrence 分级为Ⅱ级，行开放楔形胫骨高位截骨术，术前利用模拟负重 CT 定位像下肢全长片测量左侧胫骨近端内侧角为 84°，股胫角为 180°，矫正角度 $\alpha=8.7°$，实际截骨线长度为 50 mm，根据 Hernigou's 三角函数表换算开放高度为 9 mm，术中实际开放高度为 9 mm，术后测量胫骨近端内侧角为 92°，股胫角为 172°，术后力线转移至胫骨平台外侧髁间嵴顶点位置

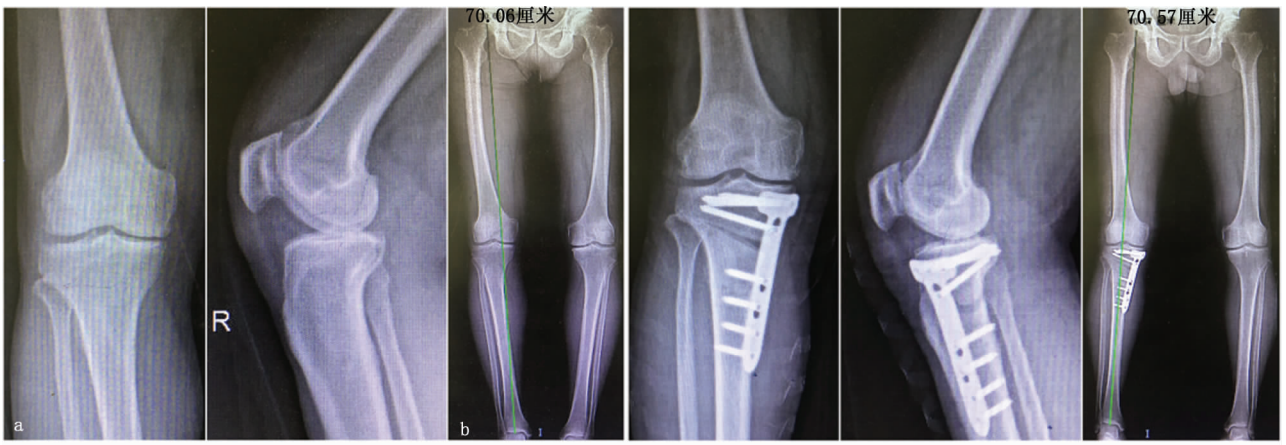

(a) 术前负重位正侧位X线片显示为右膝内侧关节间隙变窄，模拟负重CT定位像下肢全长片显示右下肢力线通过内侧间室；(b) 术后负重位正侧位X线片显示内固定物位置良好，模拟负重CT定位像下肢全长片显示右下肢力线转移至外侧髁间嵴高点位置

图 3 患者 3，男，67 岁，右膝前内侧疼痛 36 个月，诊断为“右膝内侧间室骨关节炎”，Kellgren-Lawrence 分级为Ⅲ级，行开放楔形胫骨高位截骨术，术前利用模拟负重 CT 定位像下肢全长片测量右侧胫骨近端内侧角为 83°，股胫角为 180°，矫正角度 $\alpha=7.4°$，实际截骨线长度为 50 mm，根据 Hernigou's 三角函数表换算开放高度为 7 mm，术中实际开放高度为 8 mm，术后测量胫骨近端内侧角为 90°，股胫角为 174°，术后力线转移至胫骨平台外侧髁间嵴顶点位置

像技术需要特殊的X线片成像设备或软件，需要较多的资金投入，尚未在广大基层医院中普及，难以满足骨科临床需要，如何在现有医疗设备的基础上获得一次成像的下肢全长力线片，成为摆在骨科和影像科医师面前的一个问题。

随着医疗技术的不断发展和进步，CT已成为各级医院的基本配置，广泛应用于广大基层医院。Topogram像在CT中常用作定位手段，可以取得与X线片类似的成像效果，且基于CT一次性大范围快速连续成像的特点，在数秒内即可自股骨头扫描至踝关节，获得冠状位及矢状位一体成像，且可以进行窗宽/窗位调节，获得连续、清晰的下肢全长影像，极大地消除了在摄影及图像处理过程中产生的误差，借助CT工作站自带的强大图像处理及测量工具，可以在下肢全长像上精确测量肢体长度、角度等数据，进行术前规划。除此之外，根据临床需要，还可以在进行CT检查的同时获得薄层扫描，进行三维成像，准确评估下肢是否存在轴向扭转畸形，对肢体进行更加直观和细节的展示，必要时还可以通过CT Dicom数据进行3D打印和截骨导板的设计[13-15]，这些优势即便通过具备一体成像功能的X线机也难以实现。

4.2 CT定位像下肢全长片存在的问题和改良

根据拍摄时患者体位的不同下肢全长片可分为负重位及非负重位。多数研究者认为负重位下肢全长片能够更为真实地反映患者行走时下肢力线所处位置。而CT检查时患者采取的是平卧位，通过常规CT定位像获得的下肢全长力线是非负重状态下的，与负重下的全长力线存在一定差异，可能会对下肢力线畸形程度有所低估。为了获得更加接近于负重位的力线，笔者对检查技术进行了改良，在患者足下放置踏板并固定于检查床上，嘱患者先适度屈膝，双足与踏板接触，再用力蹬踩踏板并伸直膝关节来模拟负重。若要进一步精确控制蹬踏力使其尽可能接近体重，可在足底和踏板之间放置一块体重秤，通过读取其数值来实现。此外，通过蹬踏动作还可以稳定下肢，避免在扫描过程中发生下肢移动或旋转。

4.3 肢体旋转定位在下肢全长力线片中的重要性

为提高术前设计的准确性，在获取下肢全长片时需保持双下肢位于旋转中立位，即髌骨朝向正前方，避免出现下肢外旋或内旋。平卧位时在髋外旋肌的作用下，双下肢容易出现外旋，胫骨平台后倾角等因素的存在使得外旋位髋-膝-踝角减小，力线更加偏向内侧，若按照外旋位下肢全长片进行术前设计，矫正的角度要比真实角度加大，出现过度矫正的情况，内旋位则与之相反[16]。

4.4 目标力线位置的选择

对于目标力线位置的选择，笔者认为应根据患者年龄、内侧软骨退变程度等因素进行个性化调整，对于年龄较大(≥60岁)、内侧骨关节炎严重(K-L分级为Ⅳ级)的患者，目标力线调整至Fujisawa Point(外侧平台的30%～40%，对应于外侧髁间嵴的外侧基底部)，可以充分降低内侧间室的压力；对于相对年轻(45～60岁)、内侧骨关节炎K-L分级为Ⅲ级的患者，目标力线调整至外侧平台15%～30%的区域，对应于外侧髁间嵴的外侧坡处；对于特别年轻(<45岁)、内侧骨关节炎K-L分级为Ⅱ级的患者，目标力线调整至外侧平台0%～15%的区域，对应于外侧髁间嵴内侧坡处。对于年轻、内侧软骨退变不是特别重的患者，应避免力线过于外偏，以免外侧软骨磨损过快。

事实证明，本组病例利用模拟负重CT定位像下肢全长片通过Miniaci法进行术前设计，所预估的截骨端撑开距离与术中为获得目标力线而实际撑开的距离差异无统计学意义，说明通过模拟负重CT定位像技术获取的下肢全长片可以满足胫骨高位截骨术术前设计的要求。且本组病例末次随访时的VAS和HSS评分说明，参考模拟负重CT定位像下肢全长片进行术前设计的胫骨高位截骨术，能够获得满意的临床疗效，对于胫骨高位截骨术在广大基层医院中的普及具有积极的临床意义。由于胫骨高位截骨术手术中实际情况与术前设计存在误差的因素较多，例如肢体旋转定位、合页点的位置、截骨端的位置、目标力线的位置等，因此在术中需尽量复制术前设计的选点才更有利于获得预期的效果。

参考文献

[1] TAKEUCHI R, ISHIKAWA H, KUMAGAI K, et al. Fractures around the lateral cortical hinge after a medial opening-wedge high tibial osteotomy: a new classification of lateral hinge fracture[J]. Arthroscopy, 2012, 28(1): 85-94.

[2] MINIACI A, BALLMER F T, BALLMER P M, et al. Proximal tibial osteotomy: a new fixation device[J]. Clin Orthop Relat Res, 1989(246): 250-259.

[3] 金银萍，姚克林，冯虹，等. 全脊柱及下肢立位数字X线摄影成像与全景拼接后处理图像的质量对比[J]. 中国临床保健杂志，2022，25(3)：381-384.

[4] 徐晶，夏秀杰，苗桂娟，等. 可变剂量狭缝拼接摄影技术在下肢全长摄影中的应用[J]. 中国医疗设备，2021，36(10)：153-156.

[5] 王平. 下肢负重位DR片全长拼接对全膝关节置换术前计划及术后疗效评估价值[J]. 医药论坛杂志，2021，42(17)：78-81.

[6] 李静，白雪琴，赵小春，等. 下肢负重位DR片全长拼接对全膝关节置换术的评估[J]. 临床骨科杂志，2021，24(1)：38-41.

(下转第63页)

引导下闭合复位微创掌侧锁定钢板内固定治疗桡骨远端骨折，认为超声可引导桡骨远端骨折进行高质量的解剖复位。术中通过牵引、拇指顶压复位尺背侧移位骨块，如果尺背侧骨块存在嵌插，则用1.0 mm克氏针撬拨复位，直至超声显示骨折线连续、断端恢复平整为复位成功。本研究 41 例患者在超声引导下成功实现了桡骨远端尺背侧骨块的复位，均经术中透视证实，本研究认为超声引导有助于桡骨远端背侧骨块的高质量复位，同时可以发现穿透背侧皮质的过长螺钉，具有实时、动态、可重复的优点。本研究中与术前相比术后各随访时间点掌倾角、尺偏角、桡骨高度及腕关节活动度均得到明显恢复，差异有统计学意义。末次随访时根据 Gartland-Werley 腕关节评分标准：优 38 例，良 2 例，可 1 例，优良率为 97.6%。末次随访时，X 线检查无内固定物松动断裂及肌腱损伤等并发症发生。但超声检查只能观测到背侧皮质的复位情况，对关节面的复位情况及螺钉是否穿透关节面尚需 X 线诊断。

术中使用超声检查具有重要临床意义，因为可以可视化各种软组织（即肌腱、神经、动脉）和植入物之间的关系，而且避免辐射[10-11]。虽然手术看起来非常简单，但术者应同时具备骨科和超声解剖知识，超声引导技术经验对其成功应用同样必要。综上所述，超声引导闭合复位尺背侧骨块掌侧钢板内固定治疗桡骨远端骨折可取得良好的临床效果，超声对于提高桡骨远端尺背侧骨折的复位质量、降低背侧伸指肌腱的损伤、发现穿透背侧皮质的螺钉，具有重要的临床意义。

参考文献

[1] DY C J，WOLFE S W，JUPITER J B，et al. Distal radius fractures：strategic alternatives to volar plate fixation[J]. Instr Course Lect，2014，63：27-37.

[2] 袁毅，罗兵，杨然，等. 腕桡侧入路掌侧锁定钢板内固定治疗桡骨远端骨折 25 例[J]. 中国中医骨伤科杂志，2019，27(2)：64-67.

[3] 朱恒杰，曾允富，程少文，等. 低能量损伤老年患者中尺骨茎突骨折与桡骨远端骨折移位程度及骨密度的关系分析[J]. 中国中医骨伤科杂志，2023，31(3)：26-30.

[4] 季佳庆，樊健，王健，等. 掌侧锁定钢板治疗伴背侧骨块的桡骨远端骨折[J]. 实用骨科杂志，2021，27(8)：678-683.

[5] 吴世桐，宁仁德，方闰，等. 掌侧入路内固定治疗桡骨远端粉碎性骨折合并尺背侧骨折块的临床研究[J]. 创伤外科杂志，2021，23(5)：338-341.

[6] PIDGEON T S，CRISCO J J，WARYASZ G R，et al. Ulnar styloid base fractures cause distal radioulnar joint instability in a cadaveric model[J]. Hand (N Y)，2018，13(1)：65-73.

[7] LANS J，ALVAREZ J，KACHOOEI A R，et al. Dorsal lunate facet fracture reduction using a bone reduction forceps[J]. J Wrist Surg，2019，8(2)：118-123.

[8] ORBAY J L，FERNANDEZ D L. Volar fixation for dorsally displaced fractures of the distal radius：a preliminary report[J]. J Hand Surg Am，2002，27(2)：205-215.

[9] 周志，刘建，张挺，等. 超声引导下闭合复位微创掌侧锁定钢板内固定治疗桡骨远端骨折[J]. 中医正骨，2019，31(7)：48-51.

[10] WILLIAMS D，SINGH J，HEIDARI N，et al. Assessment of penetration of dorsal screws after fixation of the distal radius using ultrasound：cadaveric study[J]. Ann R Coll Surg Engl，2016，98(1)：138-142.

[11] 金少枫，苏坤阳，陈毕能，等. 超声引导下经皮松解术治疗老年桡骨远端骨折非手术治疗后腕部指屈肌腱粘连[J]. 中医正骨，2022，34(8)：12-19.

（收稿日期：2023-02-05）

（上接第 58 页）

[7] 陈武新，龙腾河，廖明壮，等. DR 图像拼接技术在双下肢全长成像中的应用[J]. 影像研究与医学应用，2017，1(7)：49-51.

[8] 韩瑞，董进，蒋鸿，等. Slot 双下肢全长摄影在全膝关节置换术中的应用价值[J]. 中国现代医学杂志，2018，28(9)：108-112.

[9] 钟华成，欧阳林. 下肢狭缝全景成像技术在人工关节置换中的应用[J]. 中国医疗设备，2018，33(3)：73-90.

[10] 解东戈. DR 全脊柱、全下肢全景成像技术在临床应用的意义[J]. 医学食疗与健康，2021，19(4)：170-171.

[11] 吴云华，代前军，李军，等. 狭缝曝光采集双下肢全景负重位成像技术在全膝关节置换术前的应用价值[J]. 安徽医学，2019，40(9)：1044-1046.

[12] 黄浠. DR 全脊柱、全下肢全景成像技术在临床应用的意义[J]. 按摩与康复医学，2018，9(24)：83-84.

[13] 杨军港，谭勇海，宋修刚，等. 三维打印截骨导板技术在膝内翻畸形全膝关节置换术中的应用[J]. 中国中医骨伤科杂志，2022，30(9)：67-71.

[14] 陈毅，赵亮，王利民. 3D 打印辅助四级截骨术治疗创伤性脊柱后凸畸形 30 例[J]. 中国中医骨伤科杂志，2021，29(2)：41-44.

[15] 李政，李长树，王平，等. 三维打印在复杂胫骨平台骨折术前规划中的临床应用[J]. 中国中医骨伤科杂志，2020，28(1)：60-65.

[16] 马任驰，王智慧，郑卓肇. 下肢旋转对站立位下肢全长髋-膝-踝角的影响[J]. 实用骨科杂志，2021，27(7)：663-665.

（收稿日期：2022-12-13）