

## 胸腰后路内固定系统联合骶髂螺钉治疗 经骶骨的不稳定骨盆骨折 25 例

高伟强<sup>1</sup> 顾祖超<sup>1△</sup> 李程<sup>1</sup> 何朝华<sup>1</sup> 胡江海<sup>1</sup> 任永安<sup>1</sup> 姜河<sup>1</sup> 罗毅<sup>1</sup>

**[摘要]** **目的:**探讨胸腰后路内固定系统联合骶髂螺钉治疗经骶骨的 Tile C 型不稳定骨盆骨折的临床疗效。**方法:**回顾性分析 2010 年 1 月至 2016 年 5 月胸腰后路内固定系统联合骶髂螺钉固定治疗 25 例经骶骨的 Tile C 型不稳定骨盆骨折患者临床资料,记录患者的受伤至手术时间、手术时间、术中出血量、骨折复位 Matta 评分,术后 1 年的 Majeed 功能评分及合并有骶神经损伤症状的患者术前术后 Gibbons 骶神经损伤分级情况。**结果:**手术时间 90~160 min,平均 120 min;术中出血量 300~1 300 mL,平均 600 mL。2 例术后出现切口浅表感染,经换药及抗生素治疗后愈合。25 例患者均获随访,随访时间 15~22 个月,平均 18 个月。X 线片及 CT 复查示骶骨骨折均达临床愈合,愈合时间 8~12 周,平均 10 周。根据 Matta 评分标准评估骨折复位质量,优 23 例、良 6 例、一般 2 例,优良率 93.5%。术后 12~20 个月,平均 13 个月取出内固定物,无螺钉松动、断裂,内固定物与周围组织无粘连。末次随访时,根据 Majeed 标准评价临床功能,为 64~98 分,平均 84.7 分;优 18 例、良 5 例、一般 2 例,优良率 92%。18 例神经损伤者其神经功能较术前明显恢复,Gibbons 评分 I 级 8 例,II 级 7 例,III 级 2 例,IV 级 1 例。**结论:**胸腰后路内固定系统联合骶髂螺钉固定方法可以为不稳定骨盆骨折后环提供坚强而有效的固定,在垂直和水平方向均能获得稳定,允许患者早期负重进行功能锻炼,对伴有神经损伤的患者有利于减压,是治疗不稳定型骨盆骨折后环较为理想的方法。

**[关键词]** 骶骨骨折;骨盆骨折;胸腰后路内固定;内固定

**[中图分类号]** R683.3 **[文献标志码]** B **[文章编号]** 1005-0205(2019)04-0050-03

垂直剪切损伤所致的经骶孔骶骨骨折难以固定是临床上的治疗难题,手术治疗的目的是解剖复位和坚强内固定,但是由于骨折复位固定过程中骨折上施加压力担心引起医源性神经根损伤。临床上经骶骨的 Tile C 型骨盆骨折的后路固定方式有骶骨棒固定、骶髂螺钉固定、后方钢板固定等,生物力学研究显示上述固定方式普遍存在固定强度不足,难以维持垂直方向上骨折复位后的稳定性,不能早期负重。Schildhauer 等<sup>[1]</sup>提出的将脊柱-骨盆固定系统复合骶髂螺钉治疗经骶骨的骨盆骨折称之为三角固定,能使患者早期负重,获得满意的疗效。本课题组用胸腰后路内固定系统联合骶髂螺钉固定技术治疗经骶骨的 Tile C 型不稳定骨盆骨折,回顾分析临床疗效,现报告如下。

### 1 临床资料

本组男 7 例,女 18 例;年龄 21~49 岁,平均 31 岁。致伤原因:车祸伤 15 例,高坠伤 8 例,压砸伤 2 例。患者合并骨盆前环损伤其中耻骨支骨折 14 例,耻

骨联合分离 5 例,耻骨支骨折并耻骨联合分离 3 例。骨折按 Denis 的分类<sup>[2]</sup>法进行分类:25 例单侧骶骨骨折,I 型 1 例,II 型 12 例,III 型 12 例。神经功能损伤按 Gibbons 骶神经损伤分级评定。

### 2 方法

#### 2.1 术前准备

急诊入院生命体征不稳定的患者,立即予抗休克治疗,其他系统损伤请相关科室会诊协助诊疗。患者生命体征平稳,一般情况好转后,完善骨盆前后位、入口位、出口位 X 线片及 CT 扫描并三维重建等检查。所有患者术前均行患侧股骨髁上牵引,牵引质量为 7~12 kg。术前仔细阅读影像资料,制定详细的手术计划。

#### 2.2 手术方法

患者全身麻醉后常规消毒、铺巾。采用胸腰后路内固定系统联合骶髂螺钉固定技术,以作 L<sub>4</sub> 至 S<sub>3</sub> 的后正中切口(单侧骶骨骨折作椎旁切口),切开至腰背筋膜,在多裂肌和竖脊肌间分离直接暴露 L<sub>4-5</sub> 小关节。剥离并牵开骶脊肌,暴露骶骨后侧皮质、骨折端及骶孔,注意保护未损伤的骶髂后韧带。先以胸腰后路内固定系统行脊柱-骨盆固定,椎弓根螺钉的固定选择

<sup>1</sup> 成都市第一人民医院骨科(成都,610041)

<sup>△</sup> 通信作者 E-mail:gwq158@163.com

L<sub>5</sub> 和 S<sub>1</sub>, Schanz 钉作为髂骨钉置入, 部分患者选择单独 S<sub>1</sub> 椎弓根螺钉连接髂骨钉固定。髂骨钉入口放在骶骨后皮质和骶后上棘之间, 并咬除部分骶后上棘, 以易于钉尾埋入骨槽内。髂骨钉置入的方向为骶后上棘向骶前下棘, 术中反复探针探查及透视以保证置钉准确, 应用胸腰后路内固定系统撑开复位骶骨骨折的垂直移位, 撑开操作应逐步进行, 横向移位者以骨盆复位钳等进行复位。复位满意后, 先固定骶髂螺钉, 再锁定

胸腰后路系统, 连接棒需在矢状面及冠状面预弯成“S”形(见图 1)。根据术前临床症状及影像学表现, 有神经损伤的患者行神经探查、减压, 必要时切除部分骶椎椎板以利于直视下进行神经探查及减压, 骶神经断裂者予吻合修复。反复冲洗, 彻底止血后安放引流管, 逐层缝合切口。后路固定后多数前环的耻骨支骨折能自行复位, 不予固定, 如前环骨折、耻骨联合分离移位仍明显, 行前环钢板固定。

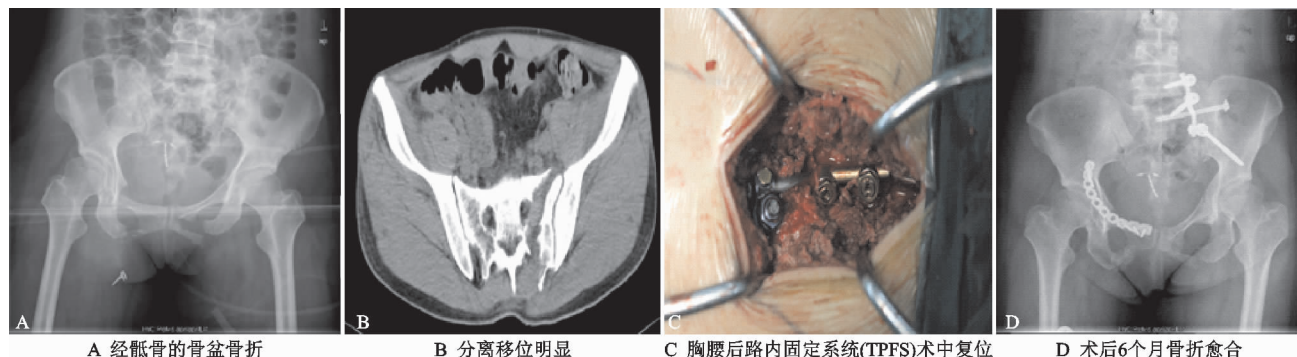


图 1 典型病例影像资料

### 2.3 术后处理

手术结束后, 所有患者均被送往骨科病房。术后 24 h 拔除引流管, 并且只要疼痛可以被容忍, 就鼓励进行主动和被动运动。根据患者疼痛及一般情况, 患者术后 3~7 d 开始扶拐或助行器下床, 并逐步过渡到完全负重, 一般于 4~6 周完全负重。术后随访, 随访 1 个月、2 个月、3 个月、6 个月和 12 个月放射学检查。随访 X 线片包括 X 线创伤系列片(AP, 骨盆的入口和出口)。

### 2.4 术后评估

骨折复位质量采用 Matta 标准进行评价, 临床功能采用 Majeed 评分系统进行评价, 神经功能损伤按 Gibbons 骶神经损伤分级评价。

## 3 结果

手术时间 90~160 min, 平均 120 min; 术中出血量 300~1 300 mL, 平均 600 mL。2 例术后出现切口浅表感染, 经清创术及抗生素治疗后愈合。3 例术后自觉骶后部有突起感引起不适, 但未引起疼痛或影响日常生活, 未作特殊处理。25 例患者均获随访, 随访时间 15~22 个月, 平均 18 个月。X 线片及 CT 复查示骶骨骨折均达临床愈合, 愈合时间 8~12 周, 平均 10 周。根据 Matta 评分标准评估骨折复位质量, 优 23 例、良 6 例、一般 2 例, 优良率 93.5%。术后 12~20 个月, 平均 13 个月取出内固定物, 无螺钉松动、断裂, 内固定物与周围组织无粘连, 未见明显电解离现象发生。末次随访时, 根据 Majeed 标准评价临床功能, 为 64~98 分, 平均 84.7 分; 优 18 例、良 5 例、一般 2 例, 优良率 92%。18 例神经损伤者其神经功能较术前明显恢复, Gibbons 评分 I 级 8 例, II 级 7 例, III 级 2 例, IV 级 1 例。

## 4 讨论

经髂骨的 Tile C 型骨盆骨折是一种包括垂直和旋转两个方向的不稳定性骨折, 临床上经髂骨的 Tile C 型骨盆骨折的后路固定方式有骶骨棒固定、骶髂螺钉固定、后方钢板固定等, 生物力学研究显示上述固定方式普遍存在固定强度不足, 难以维持垂直方向上骨折复位后的稳定性, 不能早期负重。骶髂螺钉固定经髂骨的不稳定骨盆骨折可导致骶骨延迟愈合(25%)和不愈合(8%)。后方钢板具有操作简单, 创伤小, 安全牢固, 低的医源性损伤等优点被广泛应用<sup>[3,4]</sup>。Krapinger 等<sup>[5]</sup>认为使用后方钢板固定技术治疗不稳定骨盆后环损伤非常足够稳定, 但是骨折复位有限不能达到满意效果。而且后方钢板在固定前必须根据骨盆后环的不规则皮层形态预弯钢板。然而反复弯钢板可能会降低其强度甚至损坏钢板螺纹孔的螺纹, 而且钢板容易激惹局部软组织, 在仰卧位时 LCP 使一些者感到不舒服。

因此考虑到 LCP 的这些局限性, 胸腰后路内固定系统联合骶髂螺钉固定具有明显的优势。Schildhauer 等<sup>[6]</sup>提出了三角固定, 即垂直方向的脊柱-骨盆固定复合横向固定装置, 认为这种固定方式固定坚强, 允许早期负重, 他们的报道中患者术后早期可以部分负重, 并逐渐过渡到完全负重, 平均术后 23 d 可完全负重。Acklin 等<sup>[7]</sup>采用生物力学评估采用骶髂螺钉、后路钢板, 三角固定、脊柱骨盆固定治疗不稳定骶骨骨折, 结果显示对于不稳定性骶骨骨折采用三角固定技术的可减少骨折碎片的活动, 强度优于其他三种固定方式。本组病例采用胸腰后路内固定系统联合骶髂螺钉固

定,所有患者术后均可早期进行物理康复锻炼,术后 3~7 d 开始扶拐或助行器下床,逐步过渡到完全负重,4~6 周后可完全负重,没有复位丢失和内固定断裂、松动,证实了胸腰后路内固定系统联合骶髂螺钉固定牢固,允许患者早期进行功能锻炼,有利于功能恢复。

胸腰后路内固定系统联合骶髂螺钉固定治疗经骶骨的 Tile C 型骨盆骨折的优点是对骨折能达到满意的复位,减少骨折碎片的活动,且对伴有神经损伤的骨折能彻底减压避免医源性神经损伤。胸腰后路内固定系统具有撑开复位的功能,对骨折垂直方向的复位较为有利。Denis 等<sup>[2]</sup>提出对 II, III 型骶骨骨折如伴有神经损伤应行松解减压。HU 等<sup>[8]</sup>研究三角固定治疗不稳定骶骨骨折损伤的神经应行松解减压,早期患者负重恢复满意。李宗原等<sup>[9]</sup>研究报道 13 例骶骨骨折的不稳定型骨盆骨折患者其中合并神经损伤 5 例,经手术探查、减压后神经功能恢复良好。笔者认为胸腰后路内固定系统治疗伴神经损伤的骶骨骨折时,可以完全解除骨折处对神经的减压,有利于神经功能恢复。

综上所述,胸腰后路内固定系统联合骶髂螺钉固定方法可以为不稳定型骨盆骨折提供坚强而有效的固定,在垂直和水平方向均能获得稳定,允许患者早期负重进行功能锻炼,对伴有神经损伤的患者有利于减压、探查及修复,且术中操作相对简单、不易造成术中医源性神经损伤的优点,是治疗不稳定型骨盆骨折后环较为理想的方法。

## 参考文献

[1] SCHILDHAUER T A, JOSTEN C H, MUHR G. Triangular osteosynthesis of vertically unstable sacrum fractures: a new concept allowing early weight-bearing[J]. J

Orthop Trauma, 2006, 20(1): 44-51.

- [2] DENIS F, DAVIS S, COMFORT T. Sacral fractures: an important problem. Retrospective analysis of 236 cases[J]. Clin Orthop Relat Res, 1988, 227: 67-81.
- [3] AYOUB M A, GAD H M, SELEEM O A. Standalone percutaneous transiliac plating of vertically unstable sacral fractures: outcomes, complications, and recommendations[J]. Eur Spine J, 2016, 25(4): 1153-1162.
- [4] LI S, MENG X, LI W. Effects of minimally invasive plate-screw internal fixation in the treatment of posterior pelvic ring fracture[J]. Exp Ther Med, 2018, 16(5): 4150-4154.
- [5] KRAPPINGER D, LARNDORFER R, STRUVE P. Minimally invasive transiliac plate osteosynthesis for type C injuries of the pelvic ring: a clinical and radiological follow-up[J]. J Orthop Trauma, 2007, 21(9): 595-602.
- [6] SCHILDHAUER T A, LEDOUX W R, CHAPMAN J R, et al. Triangular Osteosynthesis and Iliosacral Screw Fixation for Unstable Sacral Fractures: A Cadaveric and Biomechanical Evaluation Under Cyclic Loads[J]. J Orthop Trauma, 2003, 17(1): 22-31.
- [7] ACKLIN Y P, ZDERIC I, RICHARDS R G. Biomechanical investigation of four different fixation techniques in sacrum Denis type II fracture with low bone mineral density[J]. J Orthop Res, 2018, 36(6): 1624-1629.
- [8] HU X, PEI F, WANG G. Application triangular osteosynthesis for vertical unstable sacral fractures[J]. Eur Spine J, 2013, 22(3): 503-509.
- [9] 李宗原, 王陶, 石波, 等. 骶腰固定治疗合并骶骨骨折的垂直不稳定型骨盆骨折[J]. 四川医学, 2016, 37(4): 433-437.

(收稿日期: 2018-11-01)