

43 例膝关节多韧带损伤自体肌腱修复功能重建的近期疗效观察

吴锦秋¹ 谭明远^{2△} 程振东² 常旭东³

[摘要] 目的:探讨关节镜下自体肌腱一期重建膝关节多韧带损伤的方法及疗效。方法:2014 年 12 月至 2016 年 7 月收治膝关节多韧带损伤患者 43 例(43 膝):男 27 例,女 16 例;年龄 16~58 岁,平均 41 岁;其中 ACL 和 PCL 损伤合并 MCLⅢ度损伤 14 例,ACL 和 PCL 损伤 11 例,ACL 和 MCL 损伤 7 例,PCL 和 MCL 损伤 5 例,PCL 和 LCL 损伤 4 例,ACL,PCL,MCL 及 LCL 损伤 2 例;均采用关节镜辅助下自体肌腱重建前后交叉韧带及外侧副韧带,有限切开原位修补内侧副韧带。手术前后行 Lysholm 评分、国际膝关节文献委员会(IKDC)评分及膝关节活动度检测,以评估手术方法及疗效。结果:本组 43 例术后患者均获随访,随访时间 24~25 个月,平均 24.2 个月。随访期间无一例切口感染、内固定物松动、移植物失效及断裂等并发症。术后 2 年 Lysholm 膝关节功能评分由术前(16.39±7.62)分提高至(89.12±6.26)分,国际膝关节文献委员会(IKDC)评分由术前(19.79±9.65)分提高至(90.13±5.54)分,关节活动范围由术前 32.4°±26.4°提高至 122.4°±10.3°,与术前比较差异有统计学意义($P<0.001$)。结论:关节镜下自体肌腱一期重建前后交叉韧带及外侧副韧带、有限切开原位修补内侧副韧带,能很好地恢复膝关节屈伸、滑动及旋转功能,具有创伤小、视野清晰、住院时间短、费用低等优点,且临床疗效显著。

[关键词] 膝关节;多韧带损伤;关节镜;自体肌腱;修复重建

[中图分类号] R686.5 **[文献标志码]** B **[文章编号]** 1005-0205(2019)01-0053-04

膝关节多韧带损伤是一种骨科临床较为少见但十分严重的高能量损伤,常伴有膝关节脱位,既往研究报道其发生率为 0.001%~0.003%^[1],占骨科创伤的 0.2%^[2];造成腓总神经损伤发生率约为 16%~40%^[3],较少病例报道出现胫神经损伤。膝关节脱位并发后交叉韧带损伤时,腓总神经损伤率约为 50%,血管损伤率约为 10%~15%^[4],术后截肢率高达 10%。因此根据患者具体病情,通过临床及相关影像学检查,选择最佳诊疗方案,进行个体化精准治疗,是该疾病诊断、治疗、康复及预后的关键。2014 年 12 月至 2016 年 7 月,本科室共收治 43 例膝关节多韧带损伤患者,均采用关节镜下自体肌腱重建 ACL,PCL 及 LCL,有限切开修补 MCL,现报告如下。

1 临床资料

2014 年 12 月至 2016 年 7 月,共收治单侧膝关节多韧带损伤患者 43 例:男 27 例,女 16 例;年龄 16~58 岁,平均 41 岁。交通事故伤 16 例,扭伤 14 例,砸伤 8 例,高处坠落伤 5 例。患者入院后常规行膝关节三位 X 线片(侧位屈膝 30°、髌骨轴位 45°)、MRI、双下

肢血管彩超检查。主要临床症状表现为患膝关节肿痛、打软腿、绞锁、关节不稳及活动功能受限。体征:Lachman 试验、轴移试验、后抽屉试验、外翻应力试验及内翻应力试验均为阳性。Lysholm 评分为(16.39±7.62)分,IKDC 评分为(19.79±9.65)分,关节活动度为 32.4°±26.4°。膝关节脱位 17 例,14 例自行复位,3 例手法复位,半月板损伤 23 例,腓总神经损伤 4 例,无腓血管损伤。伤后 1 周内手术者 34 例,伤后 1~2 周内手术 9 例,平均住院时间 8 d。

2 方法

2.1 手术方法

硬脊膜外腔阻滞麻醉,术中取仰卧位,常规消毒,铺防水单,气囊止血带打至 35~40 kPa。取患膝前外、前内侧标准切口,各长约 0.5 cm,建立关节镜通道,关节镜下按髌上囊—髌股关节—外侧隐窝—内侧隐窝—内侧间室—髌间窝—外侧间室的顺序进行探查清理,探查 ACL,PCL 及 MCL 残端。同时修整或缝合损伤的半月板,若半月板损伤在红区,则予以硬膜外针联合 519 缝线或 Fast-Fix360 缝合器缝合;若半月板损伤在白区,则予以部分切除。本组患者均采用关节镜下将自体股薄肌腱编制成 2 股,半腱肌编成 3 股,长约 8 cm,合成 5 股束直径约 7~8 mm 单骨道重建 ACL;将自体腓骨长肌腱编制成 2 股,长约 14 cm,2 股束直径 7~8 mm,单骨道重建 PCL,根据移植肌腱长短在股骨端选用 20~25 mm EndoButton 带袢钛板固定;

¹ 甘肃省中医院(兰州,730050)

² 甘肃中医药大学

³ 兰州大学

[△]通信作者 E-mail:1625760122@qq.com

胫骨端置入 7~8 mm 胫骨固定翼(Biosure SYNC),用 7~8 mm 界面挤压螺钉固定。先固定 PCL 再固定 ACL,最后用 5.0 mm 带线锚钉在股骨内上髁原位修复损伤的内侧副韧带浅深层。

2.2 术后管理

2.2.1 围手术期镇痛 术前 1 d 及术后每晚 22 点口服依托考昔片和氨酚羟考酮片,1 次 1 片,1 次/d,连续口服 5 d;术前 1 d 丁丙诺啡透皮粘贴于健侧上臂中上 1/3 处,1 周后取下;10% 盐水冰袋,3 000 mL 输液袋+1 500 mL 水,于 18 ℃ 冰箱内 12 h 可呈冰霜状,松软可塑性,用于膝关节术后持续冰敷,2 次/d,连续冰敷 3 d。

2.2.2 术后的康复 康复训练:术后 1~3 周,患肢 24 h 佩戴支具,非负重下行股四头肌等长收缩,直腿抬高及髌骨内推训练,每次训练 15 min,2 次/d。4 周在支具完全伸直位保护下,撑双拐行完全负重,直腿抬高,提脚后跟训练,每次训练 15 min,2 次/d。术后 5~8 周支具完全伸直位保护,撑双拐行完全负重(一般扶拐 6 周),直腿抬高,本体感受训练,每次训练 15 min,

2 次/d。9~12 周去除支具,膝关节屈伸 0°~150°。13 周~12 个月本体感觉,灵活性训练(侧后跑,后退跑,前向变速跑)。术后 6 周、3 个月、半年、1 年门诊复查。

2.2.3 术后疗效评价 随访时采用 IKDC 评分和 Lysholm 评分评估膝关节功能。

2.3 统计学方法

采用 SPSS 18.0 统计软件进行分析,计量资料数据以 $\bar{x} \pm s$ 表示。手术前后比较采用配对 t 检验进行分析, $P < 0.05$ 差异有统计学意义。

3 结果

43 例患者均获随访,随访时间 24~25 个月,平均 24.2 个月。32 例运动功能接近正常,7 例出现关节粘连引起僵硬,对其行闭合松解术并积极指导康复训练后好转。4 例腓总神经部分损伤均于术后 6~8 个月内基本恢复患肢感觉及运动功能。通过 t 检验分析得出,术后第 2 年 Lysholm 评分、IKDC 评分及膝关节活动度,与术前相比较差异有统计学意义,见表 1。典型病例见图 1。

表 1 自体肌腱一期重建膝关节多韧带治疗前后比较($n=43, \bar{x} \pm s$)

项目	术前	术后第 2 年	t	P
Lysholm 评分	16.39±7.62	89.12±6.26	27.264	0.001
IKDC 评分	19.79±9.65	90.13±5.54	8.893	0.001
关节活动度范围/(°)	32.4±26.4	122.4±10.3	9.245	0.001

注:术后第 2 年与术前比较差异有统计学意义, $P < 0.001$ 。

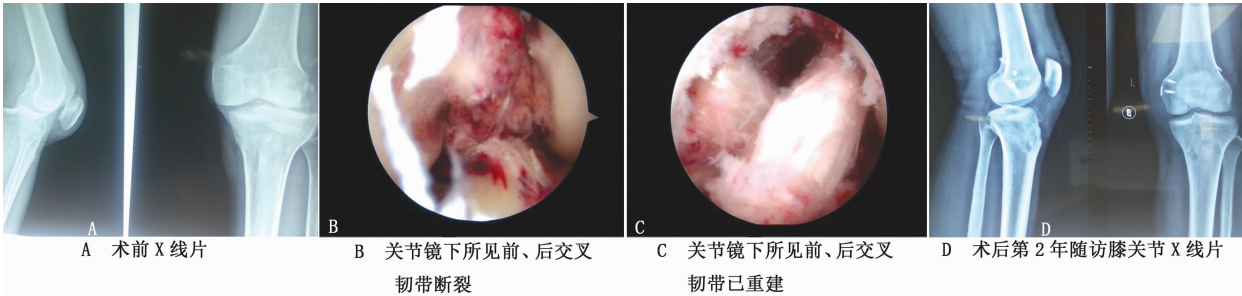


图 1 患者,男,36 岁,重物砸伤致左膝 ACL、PCL 及 MCL 损伤,在膝关节镜下行自体肌腱一期重建前、后交叉韧带联合内侧副韧带浅深层修复术

4 讨论

膝关节多韧带损伤会造成内部环境和生物力学的改变,加快关节退变进程,最终因关节周围软骨退变而提早出现骨性关节炎^[5]。因此医者实际诊疗时,应根据患者膝关节具体伤情,选择最佳诊疗方案,进行个体化精准治疗,以达到快速康复的目的。当膝关节多韧带损伤合并骨折和血管神经损伤时,优先处理骨折和损伤的血管神经。对于无血管神经损伤及骨折的多韧带损伤采取一期重建还是二期重建尚无定论。Tardy 等^[6]通过对 97 例膝关节多韧带损伤患者术后随访,认为一期手术能尽快恢复患膝正常的解剖结构。然而 Hillard-Sembell 等^[7]认为一期修复 MCL 和重建十字韧带可能增加膝关节僵硬的风险。本研究均在伤后 1 周左右行关节镜下自体肌腱前交叉韧带、后交叉韧带、外侧副韧带重建及内侧副韧带原位修复术,术后第 2

年 IKDC 评分、Lysholm 评分及关节活动范围较术前差异有统计学意义。

多韧带损伤的移植物主要有自体韧带、异体韧带、LARs 人工韧带,但具体选用何种移植物尚未达成统一认识。通常移植物的选择取决于患者、术者娴熟水平、医疗费用等因素。自体韧带具有取材方便、操作简单、无排异反应、强度大、腱骨愈合良好等优势,故而在临床上最为常用。但不应忽视的是,其亦降低供区肌力、易伤隐神经、恢复期较长等缺点,远期疗效仍需进一步随访观察。同种异体肌腱组织抗原性弱且不损伤患者自身结构而倍受重视,Ibrahim 等^[8,9]报道采用同种异体肌腱重建交叉韧带,其临床疗效与自体肌腱差异无统计学意义,但其存在免疫排斥反应、疾病传播、力学性能不稳等问题,其临床应用受到限制。LARs 人工韧带具有强度高、供源足、材料来源可控、无自体

供区损伤、组织相容性好等优点,因此应用人工韧带前景广阔^[10]。由于费用昂贵、可能出现排异反应、腱骨愈合不确定等问题,其临床远期疗效仍待进一步随访观察。本研究 43 例患者均采用自体肌腱重建前、后交叉韧带及外侧副韧带,取得了较好的临床疗效。笔者认为自体肌腱取材简便、操作简单、生物力学性能强大、抗疲劳能力强、无排异反应、腱骨易愈合,可作为多韧带损伤理想的移植术。

近年来,保留残端重建前后交叉韧带成为运动医学研究的热点,但是否保留残端重建尚存争议。有研究者认为保留残端重建有利于加速移植血管化,防止移植部分缺血坏死^[11];有利于增加关节稳定性,防止胫骨和股骨的异常移动^[12];有利于降低关节积液中 IL-6 及 NO 等炎症因子刺激破骨细胞活性,介导骨吸收,防止骨隧道扩大,加快腱-骨早期愈合^[13,14];有利于保留 ACL 残余的机械感受器和残余的神经组织,促进本体感觉的恢复,防止膝关节位置感觉灵敏性减退^[15,16]。然而也有研究者认为保留残端重建技术要求高,保留的残端可能挛缩,形成独眼畸形,引起髌间窝撞击^[17,18]。本研究 43 例患者均采用保留残端重建,近期手术效果满意,但远期疗效缺乏临床随机对照研究,尚需更多的基础研究和临床研究加以证实。

韧带重建顺序选择方面尚未达成共识,Gwathmey 等^[19]发现膝关节多韧带损伤患者术中先重建 PCL 后再重建 ACL 时,关节稳定性好、康复快。Kim 等^[20]将 25 例前后交叉韧带同时损伤的患者随机分为两组,一组术中先后固定 PCL 和 ACL,另外一组则相反,术后随访发现先固定 ACL 者可获得更好的膝关节稳定性,Lysholm 评分更高。笔者的治疗策略:先重建 PCL 再重建 ACL 最后重建 LCL,其具有关节镜下视野清晰、足印区定位准确、肌腱易通过骨隧道等优势。

目前,前后交叉韧带重建,伴有内侧副韧带 I~II 度损伤首选保守治疗已达成共识^[21-23]。对于内侧副韧带 III 度损伤,因保守治疗不能有效恢复膝关节内侧稳定性,易导致膝关节前后向垂直与旋转不稳定,致使骨道与移植肌腱产生“雨刷效应”和“蹦极效应”,影响腱-骨愈合,故宜选择手术治疗,但选择重建还是缝合尚存争议^[24-26]。宁波等^[27]对 36 例膝关节多发韧带损伤患者,在关节镜下一期重建 ACL 和 PCL,同时配合有限切开原位修复 MCL,获得了较好的近期疗效。张杭州等^[28]对 31 例合并内侧副韧带断裂的膝关节多发韧带损伤患者,其中 11 例行内侧副韧带缝合(缝合组),20 例行内侧副韧带重建(重建组),术后 2 年随访发现内侧副韧带损伤经缝合或重建治疗均能恢复膝关节内侧稳定性,但重建组优于缝合组。笔者认为内侧副韧带损伤以股骨或胫骨止点撕脱为主,血供丰富,愈合能力强,因此对于 III 度损伤尤其是伤及后内侧关节囊的患者进行一期修补可获得良好效果。但内侧副韧带原位

修补后易出现异位骨化、关节活动受限,特别是伸膝受限^[29]。本研究为回顾性研究,观察病例数少,随访时间短,仍需大量样本数和多中心研究进行长期随访来进一步确定。

综上所述,对于膝关节多韧带损伤患者,关节镜下自体肌腱一期重建及有限切开修复膝内侧副韧带,并结合术后科学指导锻炼和严密随访,能很好恢复膝关节屈伸、滑动和旋转功能。

参考文献

- [1] HANLEY J, WESTERMANN R, COOK S, et al. Factors associated with knee stiffness following surgical management of multiligament knee injuries[J]. J Knee Surg, 2017, 30(6): 549-554.
- [2] SKENDZEL J G, SEKIYA J K, WOJTYS L M. Diagnosis and management of the multiligament-injured knee[J]. J Orthop Sport Phys Ther, 2012, 42(3): 234-242.
- [3] CORACI D, TSUKAMOTO H, GRANATA G, et al. Fibular nerve damage in knee dislocation: spectrum of ultrasound patterns[J]. Muscle Nerve, 2015, 51(6): 859-863.
- [4] MIR S M, TAIEBIAN S, NASERI N, et al. Assessment of knee proprioception in the anterior cruciate ligament injury risk position in healthy subjects: a cross-sectional study[J]. Phys Ther Sci, 2014, 26(10): 1515-1518.
- [5] LI X, LIU T. Surgical management of multiple ligament injuries[J]. Eur J Orthop Surg Traumatol, 2013, 23(6): 691-697.
- [6] TARDY N, BOISRENOULT P, TEISSIER P, et al. Clinical outcomes after multiligament injured knees: medial versus lateral reconstructions[J]. Knee Surg Sports Traumatol Arthrosc, 2017, 25(2): 524-531.
- [7] HILLARD-SEMBELL D, DANIEL D M, STONC M L, et al. Combined injuries of the anterior cruciate and medial collateral ligaments of the knee: effect of treatment on stability and function of the joint[J]. J Bone Joint Surg Am, 1996, 78(2): 169-176.
- [8] IBRAHIM S A, AHMAD F H, SALAH M, et al. Surgical management of traumatic knee dislocation[J]. Arthroscopy, 2008, 24(2): 178-187.
- [9] 陈路, 蒲劲松, 张建光, 等. 关节镜下自体同种异体肌腱重建前交叉韧带的疗效比较[J]. 中国矫形外科杂志, 2017, 25(6): 513-516.
- [10] 王韵廷, 葛茶娜, 黎飞猛, 等. 自体腘绳肌腱与 LARS 人工韧带重建前交叉韧带临床疗效的荟萃分析[J]. 中国矫形外科杂志, 2017, 25(12): 1108-1111.
- [11] GOHIL S, ANNEAR P O, BREIDAHL W. Anterior cruciate ligament reconstruction using autologous double hamstrings: a comparison of standard versus minimal debridement techniques using MRI to assess revascularization: a randomised prospective study with a one-year follow-up[J]. J Bone Joint Surg Br, 2007, 89(9): 1165-1171.
- [12] CRAIN E H, FITHIAN D C, PAXTON E W, et al. Variation in anterior cruciate ligament scar pattern: does the scar pattern affect anterior laxity in anterior cruciate ligament-defi-

- cient knees? [J]. *Arthroscopy*, 2005, 21(1): 19-24.
- [13] ZYSK S P, FRAUNBERGER P, VEIHELMANN A, et al. Tunnel enlargement and changes in synovial fluid cytokine profile following anterior cruciate ligament reconstruction with patellar tendon and hamstring tendon autografts[J]. *Knee Surg Sports Traumatol Arthrosc*, 2004, 12(2): 98-103.
 - [14] HOLLIS R, WEST H, GREIS P, et al. Autologous bone effects on femoral tunnel widening in hamstring anterior cruciate ligament reconstruction[J]. *J Knee Surg*, 2009, 22(2): 114-119.
 - [15] LEE B I, KNOW S W, CHOI H S, et al. Anatomic single-bundle anterior cruciate ligament reconstruction with remnant preservation using outside-in technique[J]. *Arthrosc Tech*, 2015, 4(4): 331-334.
 - [16] LI H, CHEN J, CHEN S. Remnant repair-enhanced polyethylene terephthalate artificial ligament graft ligamentization[J]. *Int J Sport Med*, 2015, 36(12): 1015-1020.
 - [17] 黄东红, 卢启贵, 李长树, 等. 关节镜下自体腘绳肌腱保残单束重建前交叉韧带疗效分析[J]. *中国矫形外科杂志*, 2016, 24(18): 1644-1649.
 - [18] OCHI M, ADACHI N, UCHIO Y, et al. A minimum 2-year follow-up after selective anteromedial or posterolateral bundle anterior cruciate ligament reconstruction[J]. *Arthroscopy*, 2009, 25(2): 117-122.
 - [19] GWATHMEYEW J R, DAVID A. Our approach to the management of the multiple-ligament knee injury[J]. *Oper Tech Sports Med*, 2010, 31(18): 235-244.
 - [20] KIM S J, KIM S H, JUNG M, et al. Does sequence of graft tensioning affect outcomes in combined anterior and posterior cruciate ligament reconstructions[J]. *Clin Orthop Relat Res*, 2015, 473(1): 235-243.
 - [21] BLANKE F, VONWEHREN L, PAGENSTERT G, et al. Surgical technique for treatment of concomitant grade II MCL lesion in patients with ACL rupture[J]. *Acta Orthop Belg*, 2015, 81(3): 441-446.
 - [22] PRINCE M R, BLACKMAN A J, KING A H, et al. Open anatomic reconstruction of the medial collateral ligament and posteromedial corner[J]. *Arthrosc Tech*, 2015, 4(6): 885-890.
 - [23] DONF J, WANG X F, MEN X, et al. Surgical treatment of acute grade III medial collateral ligament injury combined with anterior cruciate ligament injury: anatomic ligament repair versus triangular ligament reconstruction[J]. *Arthroscopy*, 2015, 31(6): 1108-1116.
 - [24] FANELLI G C, FANELLI D G. Management of chronic combined PCL medial posteromedial instability of the knee[J]. *Sports Med Arthrosc*, 2015, 23(2): 96-103.
 - [25] ROTH J, TAYLOR D C. Management of acute isolated medial and posteromedial instability of the knee [J]. *Sports Med Arthrosc*, 2015, 23(2): 71-76.
 - [26] LUBOWITZ J H, MACKAY G, GILMER B. Knee medial collateral ligament and posteromedial corner anatomic repair with internal bracing[J]. *Arthrosc Tech*, 2014, 3(4): 505-508.
 - [27] 宁波, 燕树义, 李亮, 等. 36例膝关节多发韧带损伤一期修复功能重建的近期疗效观察[J]. *中国矫形外科杂志*, 2015, 23(4): 306-309.
 - [28] 张杭州, 梁庆威, 雷则鸣, 等. 多发韧带损伤中严重内侧副韧带断裂不同治疗方式的比较研究[J]. *中国修复重建外科杂志*, 2016, 30(8): 956-960.
 - [29] XU H, CHEN Y M, ZHAI L F, et al. Surgical treatment of multiple ligament injuries of knee joints[J]. *Chin J Orthop Trauma*, 2016, 29(5): 456-459.

(收稿日期: 2018-08-12)